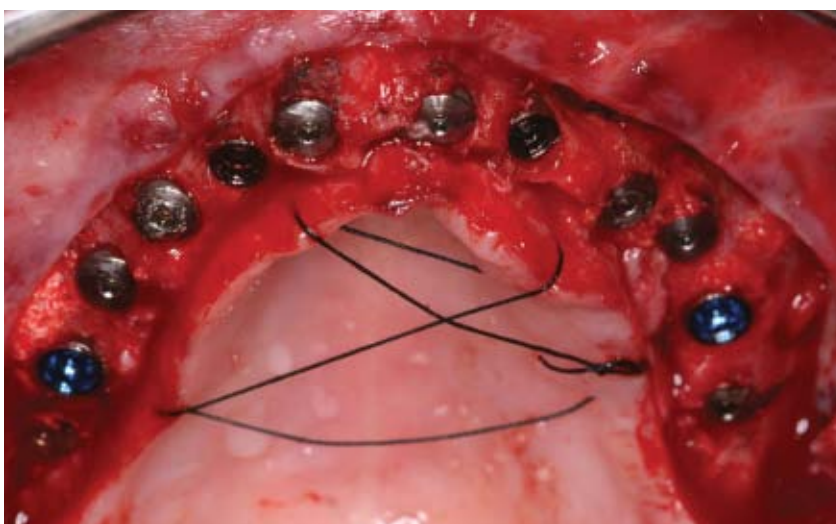




Увеличение толщины дна синуса гайморовой пазухи

ДВУХСТОРОННИЙ СИНУС-ЛИФТИНГ



ДВУХСТОРОННИЙ СИНУС-ЛИФТИНГ НА АТРОФИРОВАННОЙ БЕЗЗУБОЙ ВЕРХНЕЙ ЧЕЛЮСТИ, УСТАНОВКА ИМПЛАНТОВ ПОСЛЕ 9 МЕСЯЦЕВ, НЕМЕДЛЕННАЯ НАГРУЗКА ВО ФРОНТАЛЬНОМ ОТДЕЛЕ.



DR. BRUNO NEGRI

Аликанте, Испания



PROF. DR. J. L. CALVO GUIRADO

Факультет имплантологии и стоматологии университета Мурсии, Испания

А ИСХОДНАЯ КЛИНИЧЕСКАЯ СИТУАЦИЯ

ОБЛАСТЬ: верхняя челюсть

НАЧАЛЬНЫЙ ОБЪЕМ И КАЧЕСТВО: начальный объём был недостаточным и качество кости плохое

ИНФОРМАЦИЯ О ПАЦИЕНТЕ

ВОЗРАСТ: 52 года

ПОЛ: женский

СОСТОЯНИЕ ЗДОРОВЬЯ: пациентка здорова

ОЖИДАНИЯ ПАЦИЕНТКИ: пациентка хотела получить эстетичный и функциональный протез в качестве окончательной реставрации.

В ЦЕЛЬ

Был выбран наиболее правильный для лечения беззубых пациентов план лечения. Замещение костных дефектов свиной костью и мембранами, имплантация, протезирование полным дуговым керамическим протезом.

Использованные материалы
КОСТНЫЕ СМЕСИ

OsteoBiol® Apatos
OsteoBiol® mp3

МЕМБРАНА
OsteoBiol® Evolution

Увеличение толщины дна синуса гайморовой пазухи

Рис. 1

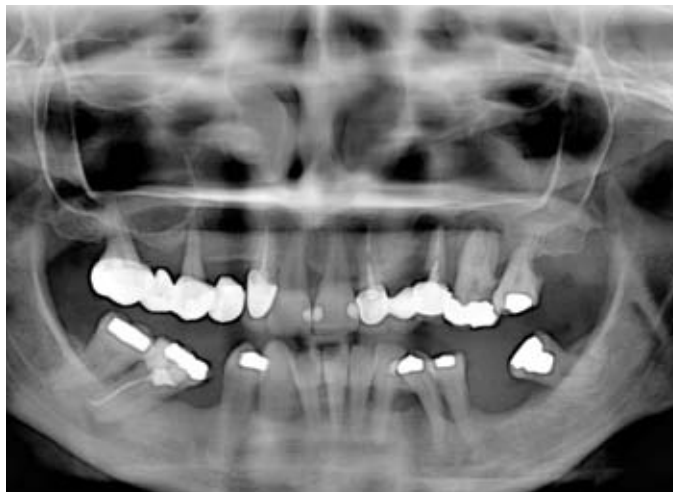

Рис. 2

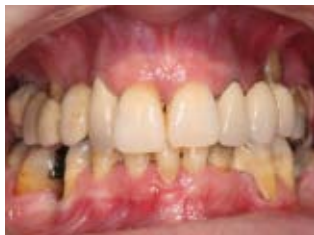

Рис. 3

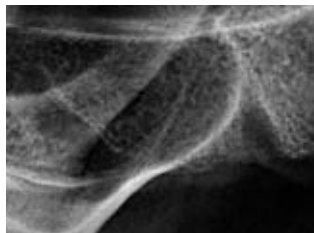


Рис. 4

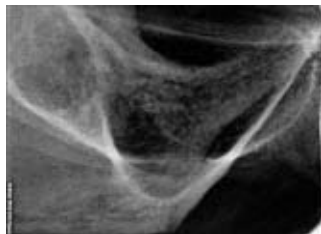

Рис. 5

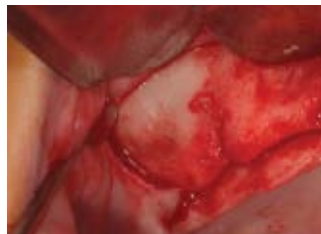

Рис. 6

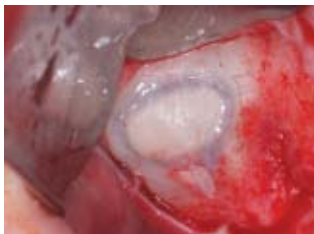

Рис. 8

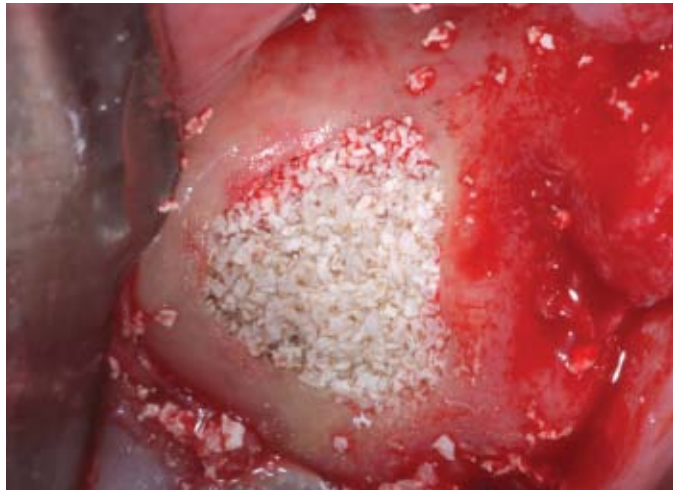

Рис. 7

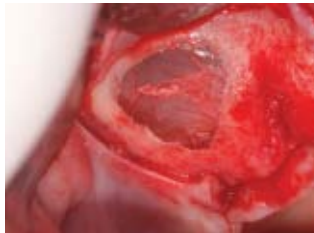


Рис. 10

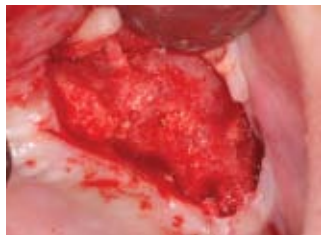

Рис. 12

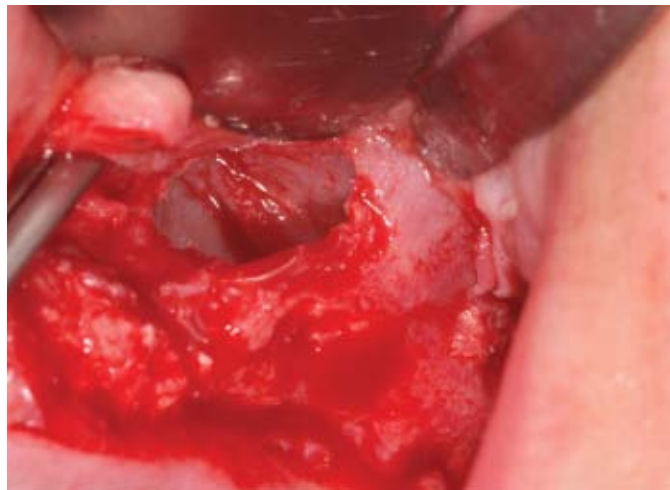

Рис. 9

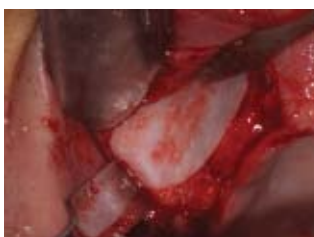

Рис. 11

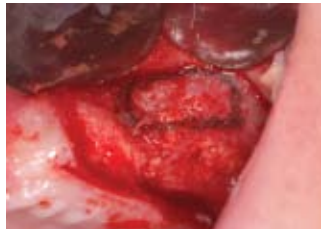

Рис. 1 | Предоперационная ортопантограмма.

Рис. 2 | Предоперационная клиническая фотография. Исходная ситуация.

Рис. 3 | Предоперационная радиография показывает недостаточную высоту кости, 3 месяца после удаления (правая сторона).

Рис. 4 | Предоперационная радиография показывает недостаточную высоту кости, 3 месяца после удаления (левая сторона).

Рис. 5 | Поднятие лоскута (правая сторона).

Рис. 6 | Формирование окна.

Рис. 7 | Освобождение мембраны пазухи.

Рис. 8 | Введение материала Apatos.

Рис. 9 | Установка мембраны Evolution закрывающей окно синуса.

Рис. 10 | Поднятие лоскута (левая сторона).

Рис. 11 | Формирование окна.

Рис. 12 | Поднятие мембраны.

Рис. 13

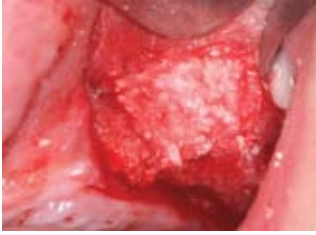

Рис. 15

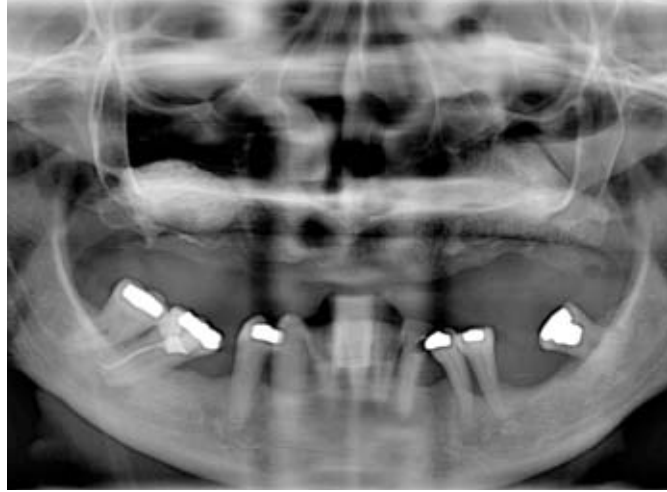


Рис. 14

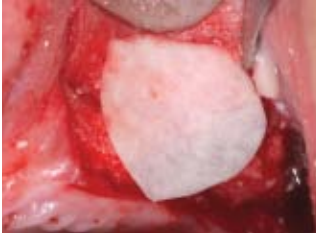

Рис. 13 | Введение материала МРЗ.

Рис. 14 | Установка мембраны Evolution закрывающей окно синуса.

Рис. 15 | Постоперационная радиография.

Рис. 16 | Установлено 8 цилиндрических и 4 конусных имплантатов, 9 месяцев после операции синус-лифтинга.

Рис. 17 | Установка четырех временных абатментов с винтовой фиксации на конусные имплантаты.

Рис. 18 | Постоперативная радиография. Внимание, два задних конусных имплантата полностью установлены в регенеративную кость.

Рис. 19 | Окончательная реставрация. Вид спереди.

Рис. 20 | Окончательная реставрация. Оклюзионный вид.

Рис. 21 | Окончательная реставрация. Линия улыбки.

Рис. 22 | Постоперационная радиография. Внимание, конусные имплантаты остеоинтегрированы (даже с высоким риском их потери из-за немедленной нагрузки), но не были включены в окончательную реставрацию; видна кость хорошего качества в задних отделах верхней челюсти.

Рис. 16

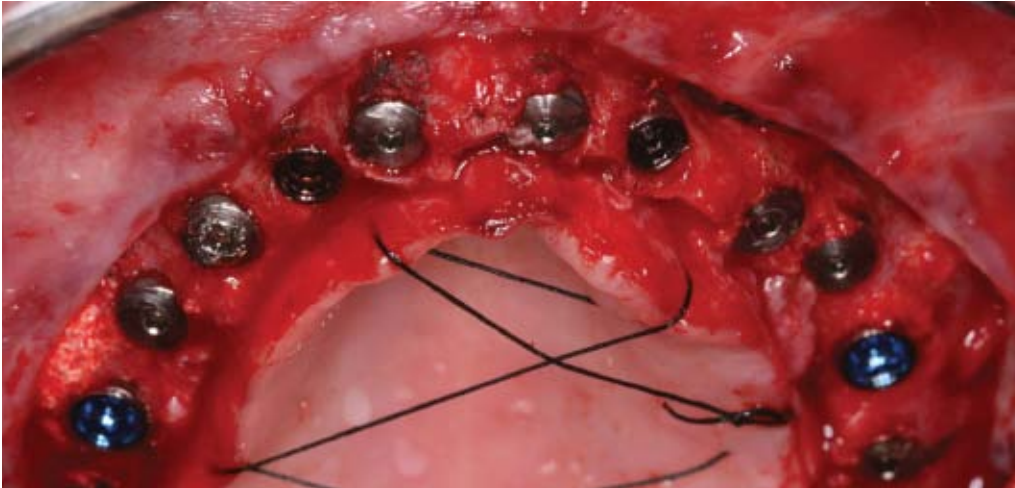


Рис. 17

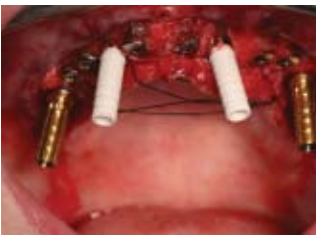

Рис. 18

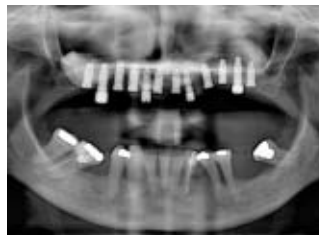

Рис. 19

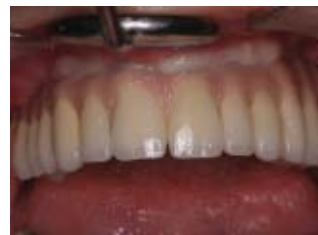

Рис. 21

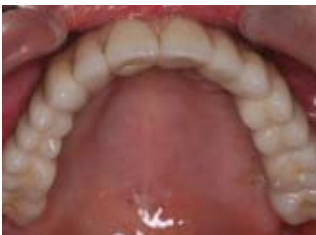

Рис. 22

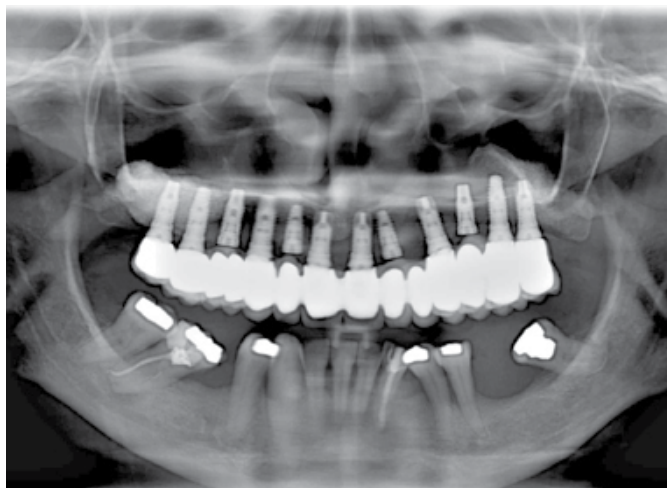
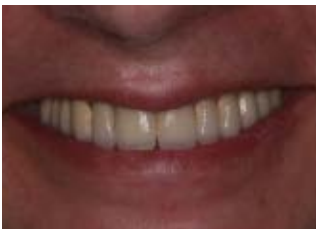

Рис. 20



С МАТЕРИАЛЫ И МЕТОДЫ

Пациентка 52 года с генерализованным прогрессирующим заболеванием периодонта (рис. 1-2) желала иметь фиксированный протез с хорошим многолетним прогнозом. Было решено удалить все оставшиеся зубы на верхней челюсти. После удаления зубов в задних отделах челюсти объёма оставшейся кости было недостаточно для установки имплантов (рис. 2-4). Двусторонний синус-лифтинг с латеральным доступом был проведен после периода заживления ран удаленных зубов (рис. 5-7 и рис. 10-12). Обе операции на синусе проведены с гранулами костного материала животного происхождения, правый синус с Apatos (рис. 8) и левый синус с МРЗ (рис. 13). С обеих сторон окна синуса в области аугментации были покрыты резорбируемыми мембранами (рис. 9 и рис. 14). На рисунке 5 показан объём увеличения синуса, полученного сразу после операции. После 9 месяцев периода остеоинтеграции в беззубую верхнюю челюсть было установлено 12 имплантов из них 8 цилиндрических и 4 конусных (рис. 16 и рис. 18). Один конусный и два цилиндрических имплантата были установлены в каждый из синусов. На 4 конусных имплантата была установлена временная конструкция в виде дуги непосредственно после операции (рис. 17). Окончательный полный дуговой мостовидный протез был установлен на 8 цилиндрических имплантах и четыре остеоинтегрированных конусных имплантата были оставлены "спящими".

Е ЗАКЛЮЧЕНИЕ

Успешное использование костного заменителя животного происхождения возможно для увеличения кости на атрофированной верхней челюсти, установки имплантов, их немедленной нагрузки и изготовления дугового фиксированного мостовидного протеза с восстановлением эстетики и функции жевания.

БИОМАТЕРИАЛЫ

OsteoBiol® Apatos

Описание

Apatos mix: гетерологическая кортикально-губчатая костная смесь

Коллаген

Не сохранен

Характеристика

Rg-контрастные гранулы гидроксиапатита

Состав

100% кортикально-губчатая костная смесь

Размер гранул

600-1000 микрон

Повторное вмешательство

Через 5 месяцев

OsteoBiol® mp3

Описание

Гетерологичная кортикально-губчатая предварительно увлажненная костная смесь

Коллаген

Сохранен + 10% коллагенового геля

OsteoBiol Gel 0

Характеристика

Предварительно увлажненные гранулы и коллагеновый гель

Состав

90% гранулированной смеси,

10% коллагенового геля

Размер гранул

600-1000 микрон

Повторное вмешательство

Через 5 месяцев

OsteoBiol® Evolution

Описание

Гетерологичный перикард

Коллаген

Сохранен

Характеристика

Высушенная мембрана: одна сторона гладкая, другая – микрошероховатая

Состав

100% перикард

Толщина

Тонкая: 0.4 мм (± 0.1 мм)

Стандартная: 0.6 мм (± 0.1 мм)

Время резорбции

Тонкая: примерно 3 месяца

Стандартная: примерно 4 месяца

www.osteobiol.com

Компания "Дентал Трейд"

Эксклюзивный региональный представитель

Тел.: +7(963)354-82-11

info@denttrade.ru

www.denttrade.ru



**ДЕНТАЛ
ТРЕЙД**