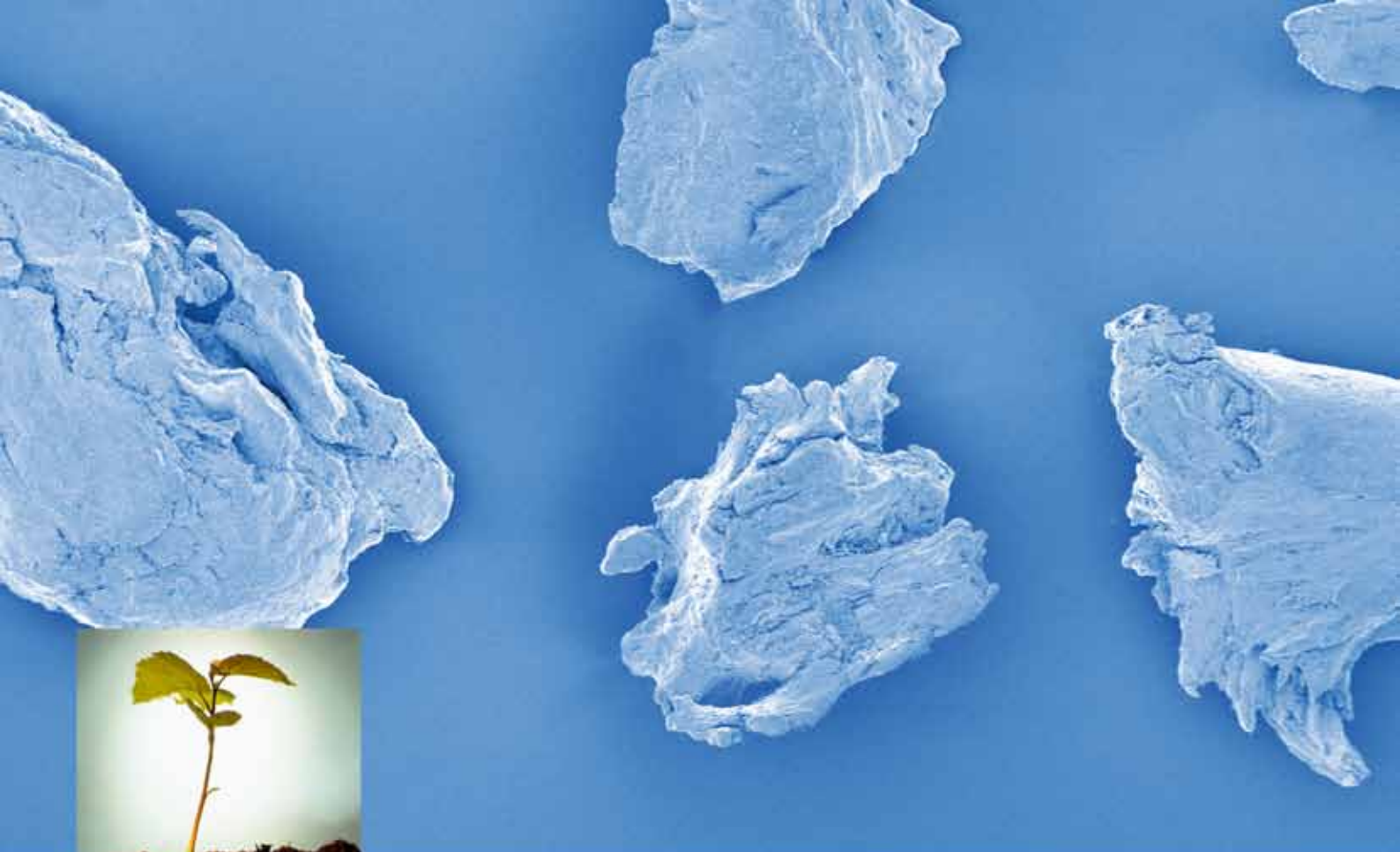




OsteoBiol[®]
by TecnoSS

ОДНОМОМЕНТНАЯ ИМПЛАНТАЦИЯ КЛИНИЧЕСКИЙ СЛУЧАЙ

Хирург-имплантолог
ПОНОМАРЕВ О.Ю.





Одномоментная имплантация

КЛИНИЧЕСКИЙ СЛУЧАЙ

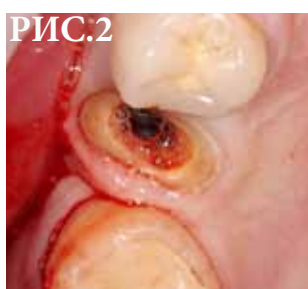
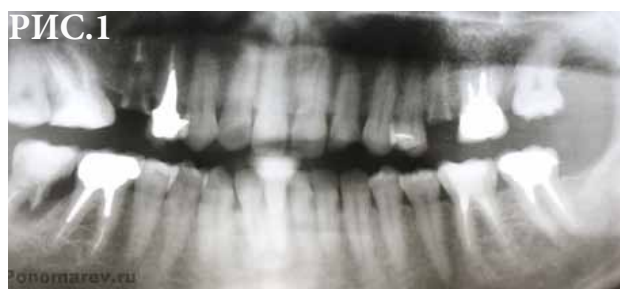
Рис. 1 15, 25 зубы подлежат удалению.

Рис. 2 удаление зубов.

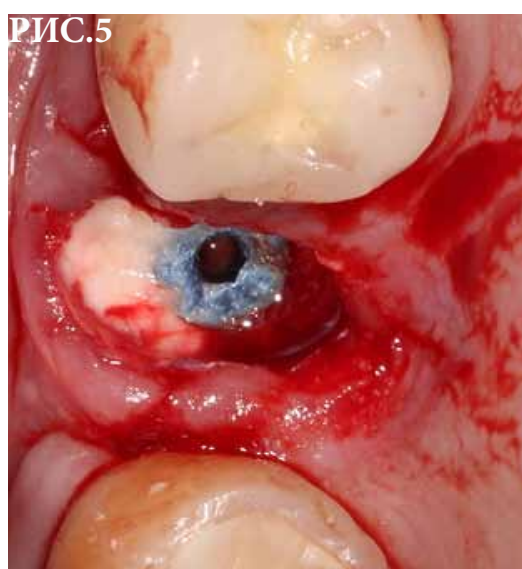
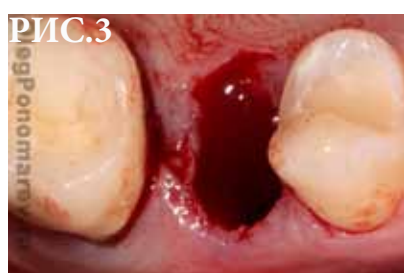

Рис. 3 установка имплантатов в нёбное положение.

Рис. 4 внесение Putty by OsteoBiol® в щелевидное пространство между наружной кортикальной костью и имплантатом.

Рис. 5 15i - был установлен с хорошим торком, сразу формирователь десны. 25i - торк 25Нсм, установлена заглушка.

Рис. 6 ушивание лунки развернутым подслизистым лоскутом на ножке с нёба, проведенным через тоннель.

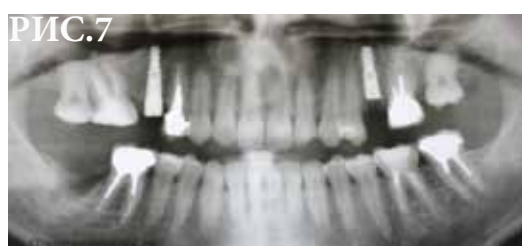
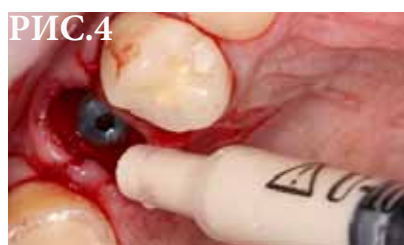
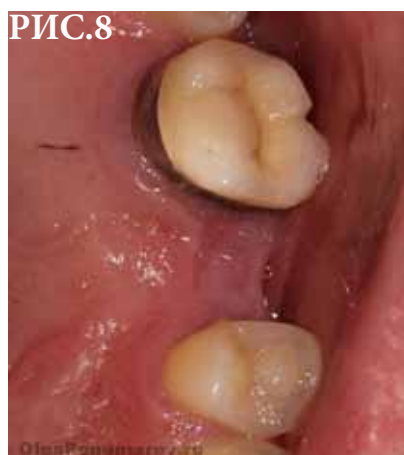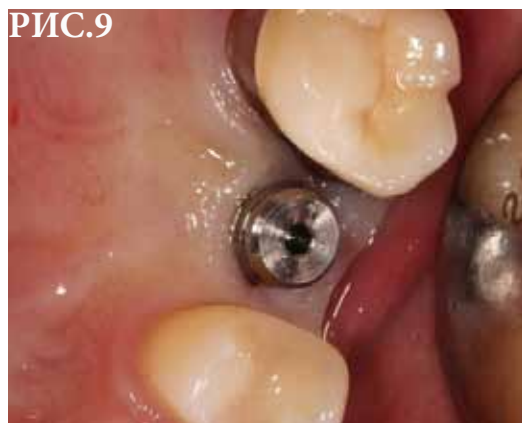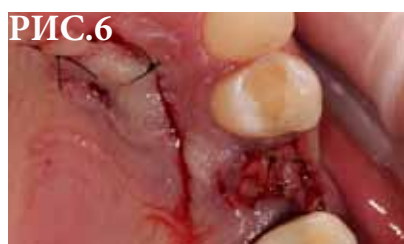Рис. 7 послеоперационный Rg.

Рис. 8 спустя 4 месяца.

Рис. 9 сразу после установки формирователя десны.



Материалы и фотографии взяты
с сайта
www.OlegPonomarev.ru